电针促进白色脂肪棕色化改善多囊卵巢综合征大鼠的作用研究

王妍，张真真，万贵平，朱利*
（南京中医药大学附属中西医结合医院，江苏 南京 210028）

摘要　目的：观察电针对多囊卵巢综合征大鼠胰岛素抵抗的改善作用及对白色脂肪组织棕色化的潜在调控机制。方法：采用脱氢表雄酮（DHEA）建立多囊卵巢综合征大鼠模型，给予电针和二甲双胍干预4周，监测大鼠体质量变化，末次给药后测定大鼠葡萄糖耐量、胰岛素耐量，ELISA法测定大鼠血清胰岛素、睾酮水平，HE染色观察大鼠脂肪组织及卵巢组织病理，Western－blot法检测脂肪组织中SIRT1、PGC1α、UCP1蛋白表达水平。结果：与模型组比较，电针组大鼠体质量、腹股沟白色脂肪组织比重降低（$P<0.05$，$P<0.01$），肩胛棕色脂肪组织比重增加（$P<0.05$）；血清胰岛素、睾酮水平显著降低（$P<0.01$）；HE染色显示电针干预后大鼠卵巢可见成熟卵泡，白色脂肪细胞表现出棕色化改变；SIRT1、PGC1α、UCP1蛋白表达量显著增加（$P<0.05$，$P<0.01$）。结论：电针能够通过促进白色脂肪棕色化改善多囊卵巢综合征大鼠胰岛素抵抗，可能与大鼠白色脂肪组织中SIRT1、PGC1α及UCP1蛋白表达增加有关。

关键词　电针；多囊卵巢综合征；白色脂肪棕色化
中图分类号：R285.5　　**文献标识码**：A　　**文章编号**：1002－2392（2025）02－0018－07
DOI：10.19664/j.cnki.1002－2392.250025

多囊卵巢综合征（Polycystic ovary syndrome，PCOS）是育龄期妇女常见的生殖内分泌疾病，主要表现为雄激素升高、排卵功能失调和卵巢多囊形态，并伴有代谢异常，如胰岛素抵抗（Insulin resistance，IR）和肥胖[1]。然而，PCOS的潜在发病机制尚不清楚。IR被认为是PCOS病理生理学的主要驱动因素，其可以直接或间接增加卵巢雄激素的合成，导致高雄激素血症[2]。脂肪组织是重要的胰岛素反应组织，越来越多研究揭示PCOS患者存在脂肪组织功能障碍，并与IR间存在紧密关联[3]。课题组前期研究发现由DHEA诱导的PCOS大鼠白色脂肪组织（White adipose tissue，WAT）异常堆积且活性降低[4]，棕色脂肪组织（Brown adipose tissue，BAT）移植或天然化合物诱导的白色脂肪棕色化已被证明能够逆转PCOS中的IR和卵巢功能障碍，为PCOS的治疗带来了新的启示。

针刺作为中医传统的治疗方式，治疗妇科疾病历史悠久且独具特色，其在促进脂肪分解和能量代谢、改善胰岛素抵抗等代谢紊乱方面均有着独特优势[5]。研究证实，电针可有效控制PCOS患者的体质量，并可直接影响脂肪组织，通过解偶联蛋白1（Uncoupling protein 1，UCP1）刺激WAT棕色化[6]。鉴于脂肪组织在PCOS发展中的重要作用，推测电针可以通过改善PCOS患者的脂肪功能来缓解代谢生殖障碍。本研究观察电针激活WAT棕色化对PCOS－IR的改善作用，并初步探讨电针激活WAT棕色化的可能机制，以期从白色脂肪棕色化角度为电针治疗PCOS提供依据，也为优化临床方案提供佐证。

1　材料

1.1　实验动物

40只3周龄SPF级雌性SD大鼠，体质量45～55 g，购自南通大学，合格证号：SCXK（苏）2019－0001。饲养于江苏省中医药研究院，给予标准饲料喂养，自由饮水。本实验由江苏省中医药研究院实验动物伦理委员会审批（AWEX－20230327－288），遵从动物伦理学有关规定。

1.2　主要试剂

DHEA（美国APExBIO）；医用级玉米油（Aladdin）；盐酸二甲双胍（江苏默克制药）；胰岛素、睾

收稿日期：2024－02－07　　**修回日期**：2024－06－19
基金项目：国家自然科学基金面上项目（82174420）；江苏省中医药科技发展计划项目（YB2020018）
作者简介：王妍（1998－），女，硕士研究生，专业：中西医结合妇科。
*通信作者：朱利（1973－），硕士，副主任医师，从事中西医结合妇科学相关研究。

酮 ELISA 试剂盒(武汉伊莱瑞特);ECL 发光液(美国 Thermo Scientific™);SIRT1 一抗(13161 - 1 - AP)、PGC1α 一抗(66369 - 1 - IG)、UCP1 一抗(23673 - 1 - AP)、β - tublin 一抗(10094 - 1 - AP),均购自武汉三鹰;兔二抗(美国 Immunoway),鼠二抗(武汉三鹰)。

1.3 主要仪器

血糖仪(582,江苏鱼跃);华佗牌电子针疗仪(SDZ - Ⅱ型,苏州医疗用品厂);全自动多功能酶标仪(美国 Biotek);电泳仪(美国 Bio - Rad);转膜仪(美国 Bio - Rad);曝光机(上海天能);台式多功能离心机(X1,美国Thermo);一次性华佗牌针灸针(0.25 mm × 25 mm,合肥崇连医疗科技有限公司)。

2 方法

2.1 动物模型构建及分组干预

采用 DHEA 皮下注射法建立 PCOS 大鼠模型。3 周龄雌性 SD 大鼠适应性喂养 1 周,随机分为空白组 10 只、造模组 30 只,每周称量记录大鼠体质量。空白组每日皮下注射 0.2 mL 医用级玉米油。造模组每日皮下注射 DHEA 溶液 0.2 mL(DHEA 粉末溶解于0.2 mL 医用级玉米油中,皮下注射剂量为 6 mg/100 g),连续 3 周。造模成功后,将造模组大鼠进一步分为模型组、电针组、二甲双胍组,每组 10 只,并在干预期继续给予 DHEA 溶液皮下注射至实验结束。空白组继续给予医用级玉米油皮下注射。电针组采用自制鼠衣固定后进行电针干预,每周治疗 5 次,连续 4 周。二甲双胍组每日给予二甲双胍溶液 300 mg/kg(盐酸二甲双胍溶于生理盐水中,制备成 30 mg/mL 的混悬液,给药剂量 10 mL/kg)灌胃,连续 4 周。

穴位定位参照《实验针灸学》[7]与大鼠穴位图谱的研制[8],选取足三里、三阴交两个穴位。足三里:膝关节后外侧,在腓骨小头下约 5 mm 处,左右各一穴。三阴交:后肢内踝尖上 10 mm 左右侧各一穴。电针参数:频率 2 Hz/15 Hz,疏密波,以观察到针刺周围皮肤微微颤动且大鼠不挣扎为最佳,留针 15 min。每次针刺同侧穴位,左右交替。

2.2 样本采集

随机选择每组 5 只大鼠禁食不禁水,次日上午 8 时采取尾尖血快速测定空腹血糖。给予 1% 戊巴比妥钠腹腔麻醉(剂量为 40 mL/kg),使用采血针采集腹主动脉全血至一次性真空采血管,室温静置 1 h,4 ℃,3 000 r/min,离心 10 min,取上层血清分装保存至 - 80 ℃冰箱。采血完成后,分离大鼠卵巢、肩胛棕色脂肪组织、腹股沟脂肪组织,称重后分别保存于 - 80 ℃冰箱和组织固定液中。

2.3 指标检测

2.3.1 葡萄糖耐量试验及胰岛素耐量试验

腹腔注射葡萄糖耐量试验(IPGTT)操作:选取每组另外 5 只大鼠禁食不进水,次日上午 8 时腹腔注射 50% 葡萄糖溶液(剂量为 2 g/kg 体质量),使用血糖仪采取尾尖血快速检测腹腔注射时(0 min)、注射后 15 min、30 min、60 min、90 min、120 min、180 min 的血糖值,试验结束后立即恢复饮食。

IPGTT 试验结束 4 d 后,进行腹腔注射胰岛素耐量试验(IPITT)。用生理盐水制备成 1 U/mL 的胰岛素溶液,按 1 U/kg 剂量给予大鼠腹腔注射胰岛素溶液,采取尾尖血快速检测 0 min、15 min、30 min、60 min、90 min、120 min 的血糖值。绘制 GTT 及 ITT 曲线图,并计算曲线下面积(Area under the curve, AUC)。

2.3.2 FBG、FINS、HOMA - IR 的检测

使用血糖仪测定大鼠尾尖空腹血糖(FBG),ELISA 法测定空腹血清胰岛素(FINS)含量,根据 FBG、FINS 计算胰岛素抵抗指数(HMOA - IR)、胰岛素敏感指数(Insulin sensitivity index, ISI)。计算公式:HMOA - IR = FBG × FINS/22.5。ISI = 1/FPG × FINS。

2.3.3 血清睾酮水平的检测

按照 ELISA 说明书操作检测空腹血清睾酮水平。

2.3.4 HE 染色法观察卵巢组织、脂肪组织病理改变

将卵巢和脂肪组织固定在 4% 多聚甲醛中,进行脱水切片处理,脱蜡水化后进行 HE 染色,在显微镜下观察其形态和结构。

2.3.5 Western blot 检测脂肪组织 PGC1 - 1α、UCP1 蛋白的表达

取各组大鼠腹股沟白色脂肪组织,RIPA 裂解液添加蛋白酶抑制剂混合物提取组织总蛋白,煮沸(95 ℃,5 min)变性。加样,恒压 130 V 电泳,以 400 mA,40 min条件将蛋白电转到 PVDF 膜上,5% BSA 室温封闭 1 h 后,4 ℃孵育 UCP1(1∶5 000),PGC1α(1∶20 000)、β - Tublin(1∶5 000)、SIRT1(1∶3 000)一抗,振摇过夜,洗膜后加入二抗,室温孵育 1 h,洗膜后曝光,Image J 软件读取各条带灰度值。

2.4 统计学处理

采用 SPSS26.0 统计分析实验数据。计数资料采用均数 ± 标准差($\bar{x} \pm s$)表示,并检验数据的正态性和方差齐性。两组数据比较采用独立样本 T 检验。多组数据的比较采用单因素方差分析(ANOVA),假设等方差用邦弗伦尼检验,假设不等方差采用塔姆黑尼检验,$P < 0.05$ 为差异有统计学意义。

3　结果

3.1　各组大鼠体质量变化的比较

在构建 PCOS 模型前，两组大鼠体质量差异无统计学意义（$P>0.05$），造模 3 周后，造模组的大鼠体质量高于空白组，差异有统计学意义（$P<0.05$），提示造模成功；4 周干预后，模型组大鼠体质量明显高于其他 3 组（$P<0.01$）；电针组、二甲双胍组、空白组大鼠体质量之间无明显差异，提示电针和二甲双胍能够有降低 PCOS－IR 大鼠体质量的作用，恢复到正常水平。见表 1，表 2。

表 1　造模组大鼠与空白组大鼠总体质量的比较（$\bar{x}\pm s$，g）

组别	n	初始体质量	3 周后体质量
造模组	30	89.08 ± 7.22	198.34 ± 14.79$^{\#}$
空白组	10	92.81 ± 5.80	185.92 ± 12.28

注：与空白组比较，$^{\#}P<0.05$。

表 2　干预前后各组大鼠体质量的比较（$\bar{x}\pm s$，$n=10$，g）

组别	干预前体质量	干预后体质量
空白组	185.92 ± 15.07	242.11 ± 9.75
模型组	200.21 ± 6.28	257.82 ± 3.72$^{\#\#}$
电针组	199.34 ± 21.84	227.89 ± 16.06**
二甲双胍组	195.48 ± 13.20	230.03 ± 10.86**

注：与空白组比较，$^{\#\#}P<0.01$；与模型组比较，$^{**}P<0.01$。

3.2　各组大鼠葡萄糖耐量、胰岛素耐量的比较

4 组大鼠血糖均在 15 min 时达到峰值，并且模型组在糖负荷后回落缓慢。与空白组相比，模型组大鼠各时间点空腹血糖和空腹胰岛素均显著升高，模型组 GTT 曲线下面积显著升高（$P<0.01$），且模型组 ITT 曲线下面积也显著增加（$P<0.01$），见图 1，表 3。

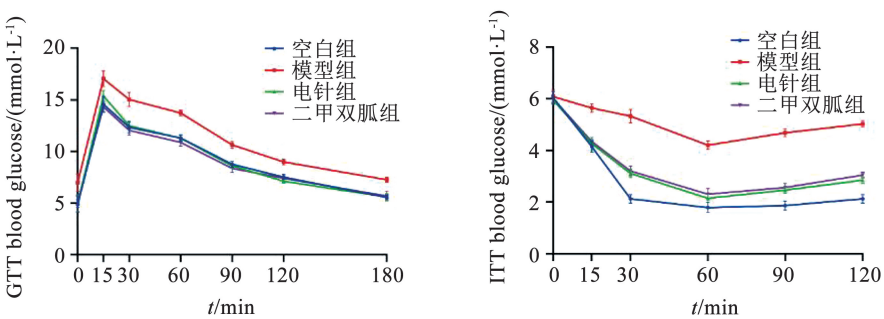

图 1　各组大鼠 GTT 曲线、ITT 曲线

表 3　各组大鼠 AUC（GTT）、AUC（ITT）的比较（$\bar{x}\pm s$，$n=5$）

组别	AUC（GTT）	AUC（ITT）
空白组	1 639.40 ± 55.42	296.14 ± 21.01
模型组	1 999.00 ± 62.23$^{\#\#}$	591.62 ± 20.42$^{\#\#}$
电针组	1 633.60 ± 30.31**	358.84 ± 15.90**
二甲双胍组	1 605.00 ± 61.25**	373.54 ± 17.35**

注：与空白组比较，$^{\#\#}P<0.01$；与模型组比较，$^{**}P<0.01$。

3.3　各组大鼠 FBG、FINS、HOMA－IR、ISI 的比较

与空白组相比，模型组 FBG、FINS、HOMA－IR 均明显升高（$P<0.01$），ISI 明显降低（$P<0.01$），说明 PCOS 大鼠的胰岛素敏感性降低。电针组与二甲双胍组较模型组 FBG、FINS、HOMA－IR 均明显降低（$P<0.01$），ISI 回升（$P<0.05$，$P<0.01$），抑制了 PCOS 导致的 IR 状态，且电针和二甲双胍组间差异不明显（$P>0.05$）。见表 4。

表 4　各组大鼠 FBG、FINS、HOMA－IR、ISI 的比较（$\bar{x}\pm s$，$n=5$）

组别	FBG/（mmol/L）	FINS/（mIU/mL）	HOMA－IR	ISI
空白组	4.80 ± 0.58	28.51 ± 3.77	6.14 ± 1.31	0.007 5 ± 0.001 4
模型组	7.20 ± 0.51$^{\#\#}$	42.85 ± 4.27$^{\#\#}$	13.39 ± 2.76$^{\#\#}$	0.003 4 ± 0.000 7$^{\#\#}$
电针组	5.06 ± 0.52**	31.41 ± 2.70**	7.00 ± 1.51**	0.006 6 ± 0.001 7**
二甲双胍组	4.90 ± 0.61**	31.19 ± 4.47**	7.15 ± 1.29**	0.006 4 ± 0.001 2*

注：与空白组比较，$^{\#\#}P<0.01$；与模型组比较，$^{*}P<0.05$，$^{**}P<0.01$。

3.4 各组大鼠睾酮水平的比较

与空白组相比，模型组 T 水平明显升高（$P<0.01$）；与模型组相比，电针组、二甲双胍组睾酮水平均显著降低（$P<0.01$），电针和二甲双胍组间差异不明显（$P>0.05$）。提示电针和二甲双胍均能够有效降低 PCOS 大鼠的血清雄激素水平，同时因为 IR 的缓解，打破了 IR 与高雄激素血症两者之间的恶性循环。见表 5。

表 5 各组大鼠睾酮水平的比较（$\bar{x}\pm s$，n=5）

组别	睾酮/（ng/mL）
空白组	0.45 ± 0.07
模型组	0.92 ± 0.10$^{\#\#}$
电针组	0.46 ± 0.83**
二甲双胍组	0.44 ± 0.96**

注：与空白组比较，$^{\#\#}P<0.01$；与模型组比较，$^{**}P<0.01$。

3.5 各组大鼠卵巢组织形态的比较

HE 染色结果显示，空白组可见发育时期的卵泡及黄体，成熟卵泡内颗粒细胞排列整齐；模型组可见囊性扩张的卵泡，卵泡内卵母细胞或放射冠消失，闭锁卵泡增多，黄体形成减少。电针组及二甲双胍组中，囊状卵泡明显减少，黄体数目明显增多，可见放射冠。提示电针和二甲双胍缓解 PCOS 大鼠卵泡的发育异常，恢复了生殖功能。见图 2。

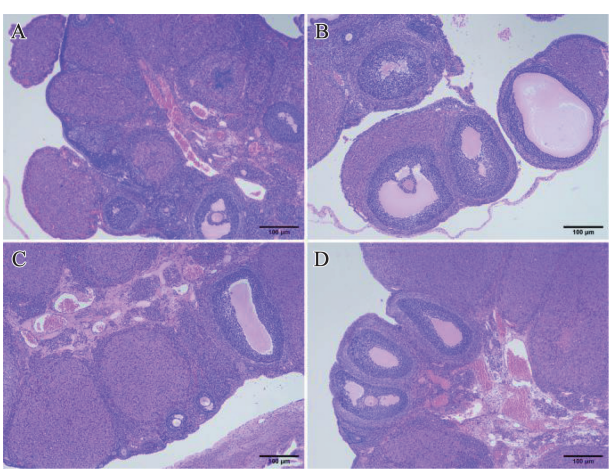

注：A. 空白组；B. 模型组；C. 电针组；D. 二甲双胍组。

图 2 各组大鼠卵巢组织变化的比较（HE，×40）

3.6 各组大鼠脂肪组织质量占比和脂肪细胞面积的比较

为了深入研究 PCOS－IR 与脂肪组织的关系，并且评估电针对其干预的效果。本研究采集每组大鼠的肩胛棕色脂肪组织和腹股沟白色脂肪组织，计算每只大鼠脂肪组织质量和其体质量的比率，结果发现，模型组的腹股沟白色脂肪（iWAT）的质量占比高于空白组（$P<0.05$），肩胛棕色脂肪组织的质量占比显著低于空白组（$P<0.01$），而电针、二甲双胍显著抑制了 PCOS引起的腹股沟脂肪组织质量增加和肩胛棕色脂肪组织的减少（$P<0.05$，$P<0.01$）。见表 6。

表 6 各组大鼠腹股沟棕色脂肪组织和白色脂肪组织的质量占比的比较（$\bar{x}\pm s$，$n=5$，%）

组别	棕色脂肪质量占比	白色脂肪质量占比
空白组	0.120 3 ± 0.005 6	0.113 5 ± 0.002 5
模型组	0.107 8 ± 0.001 6$^{\#\#}$	0.123 8 ± 0.007 0$^{\#}$
电针组	0.122 9 ± 0.003 2**	0.113 1 ± 0.005 3*
二甲双胍组	0.122 5 ± 0.002 9**	0.111 8 ± 0.003 8*

注：与空白组比较，$^{\#}P<0.05$，$^{\#\#}P<0.01$；与模型组比较，$^{*}P<0.05$，$^{**}P<0.01$。

棕色脂肪细胞有多房小的脂滴，而白色脂肪细胞通常为单房较大的脂滴，棕色化的白色脂肪细胞会呈现出更接近于棕色脂肪的形态。电针及二甲双胍干预使得多囊卵巢综合征大鼠模型腹股沟白色脂肪脂滴减小，呈现出棕色化表现。对各组大鼠进行 HE 染色后可见明显差异。模型组脂肪细胞面积相比空白组面积增大（$P<0.01$），细胞内空泡含量增多。电针组和二甲双胍组与模型组相比，脂滴均明显减小（$P<0.01$），更呈现出棕色化表现。见图 3，表 7。

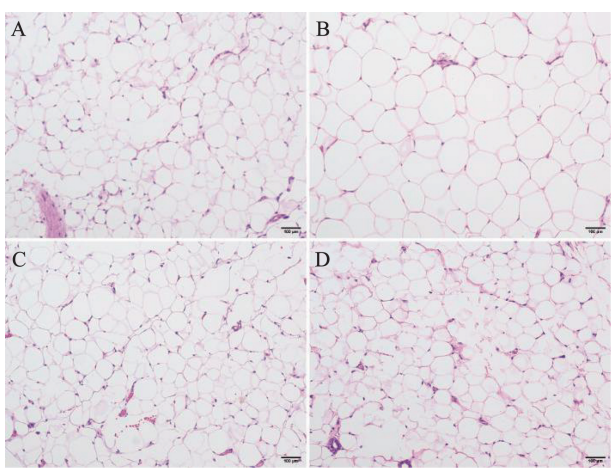

注：A. 空白组；B. 模型组；C. 电针组；D. 二甲双胍组。

图 3 各组大鼠腹股沟脂肪组织 HE 染色（×100）

表 7　各组大鼠腹股沟白色脂肪细胞面积的比较($\bar{x} \pm s$, $n=3$)

组别	腹股沟白色脂肪细胞面积/μm^2
空白组	4 949.10 ± 874.07
模型组	13 268.30 ± 447.77##
电针组	5 815.91 ± 754.53**
二甲双胍组	5 048.62 ± 310.41**

注：与空白组比较，##$P<0.01$；与模型组比较，**$P<0.01$。

3.7　各组大鼠腹股沟脂肪组织 UCP1、PGC1α、SIRT1 蛋白表达的比较

与空白组比较，模型组脂肪组织中白色脂肪棕色化相关蛋白 UCP1、PGC1α、SIRT1 表达降低($P<0.05$)。与模型组比较，电针组 UCP1、PGC1α、SIRT1 蛋白表达量增加($P<0.05$, $P<0.01$)，二甲双胍组 UCP1、PGC1α、SIRT1 蛋白表达量增加($P<0.05$, $P<0.01$)。见图 4，表 8。

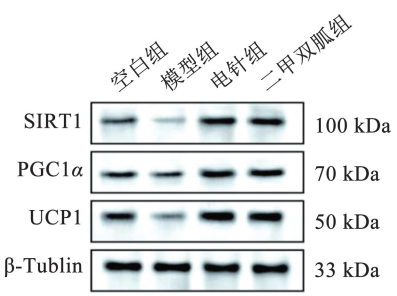

图 4　各组大鼠腹股沟脂肪组织中 SIRT1、PGC1α、UCP1 蛋白表达量

表 8　各组大鼠腹股沟脂肪组织中 SIRT1、PGC1α、UCP1 蛋白表达量的比较($\bar{x} \pm s$, $n=3$)

组别	UCP1	PGC1α	SIRT1
空白组	1.491 ± 0.075	1.300 ± 0.047	1.704 ± 0.081
模型组	1.000 ± 0.000#	1.000 ± 0.000#	1.000 ± 0.000#
电针组	1.725 ± 0.049*	1.543 ± 0.009**	2.146 ± 0.100*
二甲双胍组	1.757 ± 0.078**	1.550 ± 0.079*	2.241 ± 0.097*

注：与空白组比较，#$P<0.05$，与模型组比较，*$P<0.05$，**$P<0.01$。

4　讨论

中医学认为 PCOS 主要为肝脾肾三脏功能失调，气血运行失常导致痰浊瘀血胶滞于胞宫，冲任不固而带脉失约，遂致肥胖闭经[9]。脂肪组织由水谷精微异化而成，是人体的基本物质基础，其中白色脂肪储存能量属阴，棕色脂肪释放能量属阳，皆由脾运化所主，痰浊瘀血困扰脾土，运化功能失常，表现为脂质代谢失常而形成脂浊，即所谓的“白色脂肪组织异常堆积”[10]。

现代研究发现，针刺能够调节过氧化物酶体增殖物激活受体的功能，从而纠正脂肪的异常分泌，促进脂肪的重新分布及白色脂肪棕色化，增加能量消耗，为调节脂肪代谢提供了全新的途径。

故本研究电针选穴取用“足阳明胃经 - 足三里”与“足太阴脾经 - 三阴交”，旨在激发肾肝脾三脏元气，恢复脾胃升清降浊的本领，确保气血生化有源、津液畅通运行，减少痰瘀阻滞，从而调节机体生殖内分泌及代谢功能的作用[11]。研究结果显示，与模型组相比，电针干预的大鼠血清睾酮水平显著降低($P<0.01$)，卵巢形态学也观察到囊性扩张卵泡有所减少，该结果提示电针能够良性调节 PCOS 生殖内分泌紊乱。

IR 是 PCOS 患者代谢紊乱的重要决定因素。IR 能够刺激脂肪储存并影响脂代谢，刺激卵泡膜细胞促进雄激素产生，反之肥胖和雄激素升高也会影响代谢紊乱，导致 IR 产生形成恶性循环[12]。针灸对 PCOS 患者胰岛素抵抗的效率已被许多研究证实，电针可有效降低腰臀比、总胆固醇和 LDL - c 的水平改善肥胖患者的胰岛素抵抗[13]。

本研究显示，电针组与模型组相比，AUC GTT、AUC ITT、HOMA - IR 显著下降($P<0.01$)，体质量显著降低($P<0.01$)，棕色脂肪组织质量占比增多($P<0.01$)，以及白色脂肪组织质量占比降低($P<0.05$)，提示电针具有减重作用，并能纠正PCOS糖脂代谢异常。尽管全身性胰岛素抵抗主要从葡萄糖动力学方面研究，但在 PCOS 患者中胰岛素通过抑制白色脂肪分解降低血清游离脂肪酸和甘油的能力在一定程度上减弱，胰岛素信号传导可以抑制白色脂肪细胞的棕色化过程，胰岛素降低时脂肪组织中的 UCP1 表达增加。同时研究发现，电针可激活棕色脂肪中的交感神经，改善 PCOS 大鼠的代谢和生殖异常[14]。而交感神经兴奋与中医“阳气”的功能相似，结合“脾主肌肉”“脾主四肢”等理论，可认为针刺通过振奋脾阳改善脾的运化作用，进而诱导体内白色脂肪转化为棕色脂肪[15]。

本研究结果显示，电针干预后 PCOS 大鼠 iWAT 病理结果呈现棕色化转变，提示电针治疗 PCOS - IR 是通过促进白色脂肪棕色化来实现的。

UCP1 表达增高是白色脂肪棕色化的关键，能使

白色脂肪从储存能量的组织变成散热的棕色脂肪[16]。研究表明,与模型组比较,电针干预大鼠白色脂肪与棕色脂肪中 UCP1 mRNA 表达水平明显提高[17],这提示电针促进棕色脂肪产热和棕色脂肪的生成,诱导白色脂肪棕色化。差异基因通路分析显示 PCOS 与 AMPK 信号通路有关,AMPK 不仅能直接磷酸化激活过氧化物酶体增殖物激活受体 γ 共激活剂 1α(Peroxisome proliferator activated receptor gamma coactivator 1 alpha, PGC1α),还可通过激活沉默信息调节因子 1(SIRT1)间接激活 PGC1α[18]。PGC1α 被认为是调控能量代谢的关键因子,它可以促进 UCP1 的表达。有研究发现 PGC1α 导入 WAT 细胞后,可诱导内源性基因表达和线粒体合成,从而促进白色脂肪棕色化[19]。

SIRT1 是一种 NAD + 依赖性的脱乙酰化酶,其介导的脱乙酰化影响细胞衰老、细胞凋亡、糖脂代谢、氧化应激和炎症等多种生物过程[20],同时可以调节下丘脑 - 垂体 - 卵巢轴参与控制卵巢基本功能。TAO 等[21]发现在 PCOS 大鼠卵巢组织中 SIRT1 的表达量明显低于正常对照组大鼠的表达量,而经二甲双胍干预后卵巢组织中 SIRT1 的表达上调。本研究中电针组较模型组 SIRT1、PGC1α、UCP1 表达显著增强,HE 染色显示腹股沟白色脂肪组织呈现棕色化改变、卵巢功能恢复,推测电针可能通过促进 SIRT1、PGC1α 及 UCP1 蛋白表达进而调控白色脂肪棕色化增加产热,从而改善多囊卵巢综合征代谢和生殖障碍,但相应的机制仍需要进一步深入分析。

综上所述,电针能够通过促进白色脂肪组织棕色化,调节糖脂代谢和恢复卵巢功能从而治疗多囊卵巢综合征,可能与大鼠白色脂肪组织中 SIRT1、PGC1α 及 UCP1 蛋白表达增加有关。

参考文献:

[1] DAPAS M, DUNAIF A. Deconstructing a syndrome: genomic insights into PCOS causal mechanisms and classification[J]. Endocr Rev, 2022, 43(6): 927 - 965.

[2] JAMES D E, STÖCKLI J, BIRNBAUM M J. The aetiology and molecular landscape of insulin resistance[J]. Nat Rev Mol Cell Biol, 2021, 22(11): 751 - 771.

[3] BRIL F, EZEH U, AMIRI M, et al. Adipose tissue dysfunction in polycystic ovary syndrome[J]. J Clin Endocrinol Metab, 2023, 109(1): 10 - 24.

[4] 相迪. 二陈汤促进白色脂肪棕色化改善 PCOS 大鼠胰岛素抵抗作用研究[D]. 南京: 南京中医药大学, 2021.

[5] 王婕, 吕淑兰. 针灸治疗多囊卵巢综合征临床研究进展[J]. 中国计划生育和妇产科, 2019, 11(6): 3 - 5, 33.

[6] KOKOSAR M, BENRICK A, PERFILYEV A, et al. A single bout of electroacupuncture remodels epigenetic and transcriptional changes in adipose tissue in polycystic ovary syndrome[J]. Sci Rep, 2018, 8(1): 1878.

[7] 李忠仁. 实验针灸学[M]. 北京: 中国中医药出版社, 2003: 255 - 256.

[8] 华兴邦, 周浩良. 大鼠穴位图谱的研制[J]. 实验动物与动物实验, 1991(1): 1 - 5.

[9] 李春瑶, 赵粉琴. 中医药论治多囊卵巢综合征研究进展[J]. 中医药学报, 2020, 48(10): 79 - 82.

[10] 杨敏春, 张光霁. 从脾主运化角度探讨“清阳”“浊阴”与白色脂肪棕色化的关系[J]. 中华中医药杂志, 2017, 32(12): 5281 - 5284.

[11] 赵晓君, 范郁山, 冯卓, 等. 基于数据挖掘探讨针灸治疗多囊卵巢综合征伴胰岛素抵抗的选穴规律[J]. 广西医学, 2023, 45(1): 45 - 50.

[12] LI M W, CHI X W, WANG Y, et al. Trends in insulin resistance: insights into mechanisms and therapeutic strategy[J]. Signal Transduct Target Ther, 2022, 7(1): 216.

[13] DONG H X, WANG Q, WANG Z, et al. Impact of low frequency electro - acupuncture on glucose and lipid metabolism in unmarried PCOS women: a randomized controlled trial[J]. Chin J Integr Med, 2021, 27(10): 737 - 743.

[14] GAO H R, TONG X Y, HU W, et al. Three - dimensional visualization of electroacupuncture - induced activation of brown adipose tissue via sympathetic innervation in PCOS rats[J]. Chin Med, 2022, 17(1): 48.

[15] 李璐, 安冬, 李萍, 等. “开阖枢”理论与植物神经的比较研究[J]. 光明中医, 2018, 33(24): 3636 - 3638.

[16] ZHENG Y L, YANG N, PANG Y S, et al. Mitochondria - associated regulation in adipose tissues and potential reagents for obesity intervention[J]. Front Endocrinol, 2023, 14: 1132342.

[17] 何昕璐, 李学智, 徐德伟, 等. 电针调控脂肪组织 AMPK/Sirt1 通路和 Nrg4 含量对中老年肥胖大鼠白色脂肪棕色化的影响[J]. 针刺研究, 2023, 48(8): 764 - 772.

[18] VISCOMI C, BOTTANI E, CIVILETTO G, et al. *In vivo* correction of COX deficiency by activation of the AMPK/PGC - 1α axis[J]. Cell Metab, 2011, 14(1): 80 - 90.

[19] 李卫平, 李启富. PGC - 1α 与肥胖[J]. 现代医学, 2006(3): 204 - 206.

[20] 何轶然, 张治芬, 王芳, 等. SIRT1、FoxO3a 在 DHEA 诱导多囊卵巢综合征模型大鼠卵巢组织中的表达及意义[J]. 浙江医学, 2018, 40(5): 429 - 432, 438, 550.

[21] TAO X, ZHANG X, GE S Q, et al. Expression of SIRT1 in the ovaries of rats with polycystic ovary syndrome before and after therapeutic intervention with exenatide[J]. Int J Clin Exp Pathol, 2015, 8(7): 8276 - 8283.

Study on the Effect of Electroacupuncture in Promoting Browning of White Adipose Tissue to Improve Polycystic Ovary Syndrome in Rats

WANG Yan, ZHANG Zhenzhen, WAN Guiping, ZHU Li

(*Affiliated Hospital of Integrated Traditional Chinese and Western Medicine*, *Nanjing University of Chinese Medicine*, *Nanjing* 210028, *China*)

Abstract Objective: To observe the effect of electroacupuncture on improving insulin resistance in rats with polycystic ovary syndrome (PCOS) and to explore the potential regulatory mechanisms related to the browning of white adipose tissue. Methods: A PCOS rat model was established using dehydroepiandrosterone (DHEA). The rats were treated with electroacupuncture and metformin for four weeks. Changes in body weight were monitored, and glucose tolerance and insulin tolerance tests were performed after the final drug administration. Serum insulin and testosterone levels were measured by ELISA. Histopathology of adipose and ovarian tissues was observed via hematoxylin and eosin (HE) staining. The expression of SIRT1, PGC1α, and UCP1 proteins in adipose tissue was detected by Western blot. Results: Compared with the model group, the body weight and the proportion of inguinal white adipose tissue in the electroacupuncture group decreased ($P < 0.05$, $P < 0.01$), while the proportion of scapular brown adipose tissue increased ($P < 0.05$). Serum levels of insulin and testosterone significantly decreased ($P < 0.01$). HE staining indicated the presence of mature follicles in the ovaries and signs of browning in white adipocytes after electroacupuncture intervention. Furthermore, the expression levels of SIRT1, PGC1α, and UCP1 proteins significantly increased ($P < 0.05$, $P < 0.01$). Conclusion: Electroacupuncture can improve insulin resistance in rats with PCOS by promoting the browning of white adipose tissue, which may be associated with increased expression of SIRT1, PGC1α, and UCP1 proteins in white adipose tissue.

Key words Electroacupuncture; Polycystic ovary syndrome; Browning of white adipose tissue